



SGDMFR

Schweizerische Gesellschaft für Dentomaxillofaziale Radiologie

SSRDMF

Société suisse de radiologie dentaire et maxillo-faciale

SSRDMF

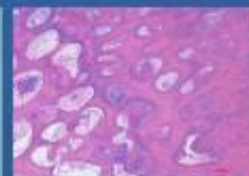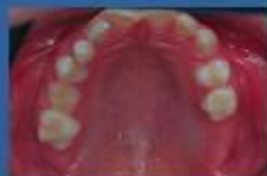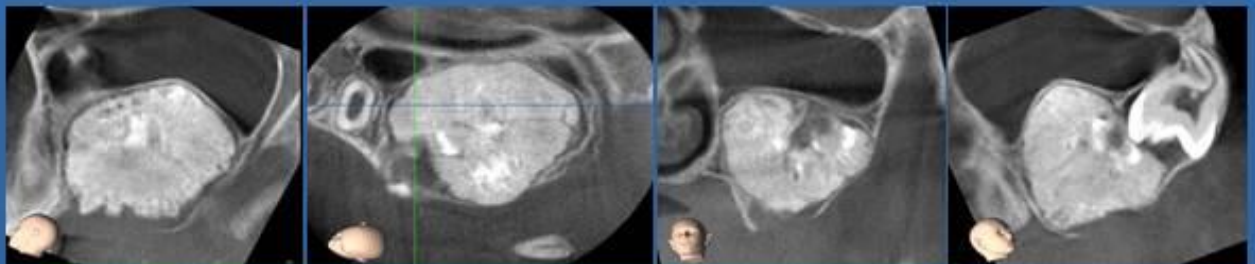
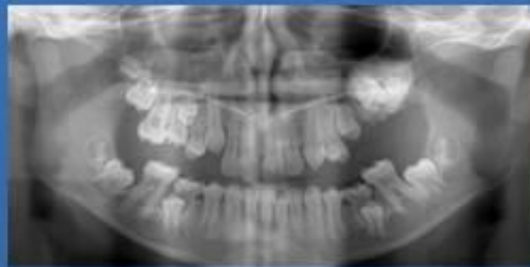Società svizzera di radiologia dentomaxillofaciale

SADMFR

Swiss Association of Dentomaxillofacial Radiology

Freitag / Samstag 16. / 17. Oktober 2015
Freitag / Samstag 4./5. Dezember 2015
Universität Bern, ZMK, André Schroeder Auditorium

Ausbildung mit Zertifizierung in Digitaler Volumentomographie Basiskurs



Basis Ausbildungs- und Zertifizierungskurs in Digitaler Volumentomographie,

16./17. Oktober und 4./5. Dezember 2015 in den ZMK der Universität Bern

Die Schweizerische Gesellschaft für Dentomaxillofaziale Radiologie (SGDMFR) ist vom Bundesamt für Gesundheit (BAG) als die zahnmedizinisch-radiologische Fachgesellschaft der SSO gebeten worden, ein Ausbildungsprogramm für die Digitale Volumentomographie aufzubauen und zu betreuen. Dieses hat die SGDMFR sehr begrüsst und es ist gelungen, ein Basis-Ausbildungs- und Zertifizierungskurs in Digitaler Volumentomographie zu organisieren, der sich **an alle Betreiber, Überweiser und Neuanwender dieser faszinierenden Technologie richtet**. Der Kurs legt daher den Schwerpunkt vor allem auf das Erkennen der in den Bildern sichtbaren Strukturen und das Üben der Befundung und Diagnostik neben der Vermittlung der wichtigen theoretischen Punkte. Die Ausbildung wird in zwei grosse Bereiche unterteilt:

a) Die Ausbildung aller zahnmedizinischer Aspekte

Dieser Teil ist für alle Gerätebetreiber und alle nicht selber gerätebetreibenden Zuweiser, die die Bilder ebenfalls interpretieren wollen, gedacht und führt zum Abschluss mit Zertifikat „Ausbildung in Digitaler Volumentomographie“. Dieser Kurs beinhaltet im Wesentlichen:

- Zwei zweitägige Vor-Ort-Intensivschulungen in Theorie und Praxis im Abstand von ca. 2 Monaten an einem Freitag und Samstag
- Erlernen der rechtfertigenden Indikationen unter dem Aspekt des Strahlenschutzes
- Erlernen der regelrechten Schnittbildanatomie in den diversen Fenstergrössen und der wesentlichen pathologischen Befunde
- Erarbeitung von 30 dokumentierten DVT-Untersuchungen im Selbststudium zwischen den zwei Vor-Ort-Schulungen
- Ausgiebige Besprechung und Diskussion dieser 30 Fälle während der zweiten Vor-Ort-Schulung
- Arbeit in Gruppen zum Erlernen der Besonderheiten der DVT-Systeme, kennenlernen von und arbeiten mit der Software, üben von Befundungen, Reformatierungen, etc.
- Abschlussprüfung am Samstag der zweiten Schulung

b) Die Ausbildung in allen technischen, gerätespezifischen Aspekten und apparativen Strahlenschutzmassnahmen zusätzlich für Gerätebetreiber

Dieser Bereich umfasst die Schulung des Gerätebetreibers durch die Distributions-/Installationsfirma im Umfang von mindestens einem Tag. Hierzu sind weitestgehend homologierte Übergabeprotokolle mit den Firmen erarbeitet worden, die das Minimum dessen enthalten, was vom Anwender der digitalen Volumentomographie beherrscht werden sollte. Diese Übergabeprotokolle sind von der SGDMFR anerkannt worden und die Firmen haben sich verpflichtet, sie in Form einer Schulung bei der Geräteübergabe umzusetzen. Mit dem Kauf des DVT-Geräts erwirbt der Kunde somit das Anrecht auf einen ganzen Schultag und darf somit von ihm eingefordert werden. Dafür muss diese Schulung abschliessend eine Klausur über die Funktionsweise der Geräte und alle apparativen Strahlenschutzmassnahmen vorsehen. Der erfolgreiche Abschluss muss zusammen mit einem Abschlussbericht der erfolgten technischen, gerätespezifischen Ausbildung der SGDMFR gemeldet werden. Der erfolgreiche Abschluss beider Ausbildungen (a und b) führt zum Zertifikat „Ausbildung in Digitaler Volumentomographie und zum Betrieb eines Digitalen Volumentomographen“. Es ist richtig, an dieser Stelle festzuhalten, dass der SGDMFR etwas „geschichtliches“ für die dentomaxillofaziale Radiologie gelungen ist: Sie hat die Unterstützung von 12 Firmen gewinnen können, die verstanden haben, dass sich der eigene wirtschaftliche Erfolg einstellt, wenn man nicht nur Geräte verkauft, sondern auch eine profunde Ausbildung an diesen Geräten unterstützt. Potentielle DVT-Kunden sollten daher unbedingt auch nur diese Firmen berücksichtigen, die an diesem Programm der SGDMFR teilnehmen, da sie bereit sind, die Qualität für die Betreiber zu sichern. Sie sind durch Abdruck ihres Logos in diesem Programmheft bezeichnet.

Teilnahmevoraussetzungen

- a) Eidgenössisches Zahnarzt Diplom oder ein als gleichwertig anerkannter Abschluss
- b) Erfolgreich abgeschlossener Kurs für den Sachverständigen im Zahnärztlichen Strahlenschutz gemäss StSG oder ein als gleichwertig anerkannter Abschluss

Begründung für die Ausbildung in Digitaler Volumentomographie

Mit der Einführung der Digitalen Volumentomographie (DVT) für die zahnmedizinische bildgebende Diagnostik ist eine neue, den Zahnmedizinern nicht vertraute Röntgenuntersuchungsmethode eingeführt worden, die dreidimensionale, überlagerungsfreie Schnittbilder ermöglicht. In der Medizin ist diese Schnittbilddiagnostik seit mehreren Jahrzehnten in Form der Computertomographie (CT) bekannt. Im Vergleich zu der CT ermöglicht die DVT jedoch die Diagnostik mit moderaterer Dosis bei gleichzeitig höherer Auflösung, was der wesentliche Vorteil der DVT ist und die sie somit bei Verfügbarkeit favorisiert. Dadurch ist eine grundlegend neue Situation entstanden. Wählt der Zahnarzt heute aufgrund der erwähnten Vorteile die DVT, muss er selber für alles die Verantwortung übernehmen: Für die Indikationsstellung unter den Aspekten der Rechtfertigung der Aufnahme, für die Bildinterpretation und Diagnostik und - als Betreiber von Anlagen - für die Einstelltechnik, die Wahl der Expositionsparameter, für das Management der apparativ bedingten Bildqualität und für die Einhaltung der Aspekte des Strahlenschutzes.

Die Bildinterpretation und Diagnostik sind von all diesen sehr schwierigen Teilen die besonders kritischen, heiklen Punkte. Zunächst muss der Zahnarzt erstmals während seiner Berufsausübung Schnittbilddiagnostik durchführen und beherrschen, was grosses räumliches Vorstellungsvermögen erfordert. Zum zweiten übernimmt er die Verantwortung zur Beurteilung von Strukturen ausserhalb seines Tätigkeitsbereichs, denn er muss das, was im Strahlenfeld liegt und damit im Bild sichtbar ist, in Bezug auf regelrechte Anatomie beurteilen und pathologische Veränderungen erkennen können. Die Bildinterpretation ist somit wesentlich komplexer und verantwortungsvoller geworden; bereits Knochenvolumenbestimmungen bei der präimplantologischen Diagnostik bedürfen grosser Erfahrung, das Vorliegen pathologischer Veränderungen führt oft sofort zu grosser Unsicherheit, da die Bildinterpretation nicht beherrscht wird. Des Weiteren kommen die Probleme der digitalen Radiologie mit Management von Speicherplatz und Bildarchivierung hinzu. Als Betreiber muss der Zahnarzt zudem die Arbeitszeit, die er zur Bewältigung dieser Probleme aufwenden muss, in Abzug bringen von der eigentlichen Arbeitszeit, die er als Zahnmediziner am Patienten erbringen will oder er muss sie in die Freizeit verlagern. Dies erfordert eine persönliche Entscheidung für oder gegen die DVT.

Zur DVT-Ausbildung

Die digitale Volumentomographie wird eine grosse Bedeutung für die Zahnmedizin bekommen. Daher muss eine strukturierte Ausbildung zur Schnittbilddiagnostik mittels der Digitalen Volumentomographie erfolgen, die in Absprache mit dem BAG und anderen entscheidenden Institutionen unseres Landes nur von der Fachgesellschaft SGDMFR angeboten werden kann. Nur so konnten gesamtschweizerisch einheitliche Vorgaben für eine Ausbildung erstellt werden, die in einer von der Fachgesellschaft zertifizierten „DVT-Ausbildung“ münden. Deshalb muss die Ausbildung auch mit einer Prüfung abgeschlossen werden. Die SGDMFR hat die notwendigen Inhalte für die Ausbildung zur „DVT-Ausbildung“ mit dem vorliegenden Programm formuliert und eine Ausbildergruppe für die fachspezifische Ausbildung bestimmt, die aus Vertretern der universitären zahnmedizinischen Aus- und Weiterbildungsstätten als auch aus privaten Anwendern mit höchster Erfahrung besteht, die sich intensiv mit der DVT in allen oben aufgeführten Aspekten beschäftigen. Die Distributions-/ Installationsfirmen wurden zur Mitwirkung gewonnen, die qualifiziertes Personal zur gerätespezifischen Ausbildung der Betreiber zur Verfügung stellen wollen. Das BAG betrachtet die SGDMFR als kompetente Stelle für die DVT-Ausbildung und empfiehlt den Besuch dieses Kurses, ebenso wie er auch von der direkt dem Bundesrat unterstellten Eidgenössischen Kommission für Strahlenschutz empfohlen wird.



STELLUNGNAHME ZUR ENTWICKLUNG DER DIGITALEN VOLUMENTOMOGRAPHIE (DVT) BZW. CONE-BEAM CT IN DER SCHWEIZ

Präambel

Diese neue Stellungnahme der KSR bildet die Weiterführung der Stellungnahme zur DVT aus dem Jahre 2010.

Aktuelle Situation

In der Schweiz nimmt die Anzahl der Röntgenuntersuchungen und damit die medizinische Strahlenexposition der Bevölkerung kontinuierlich zu^{1,2}. Eine aus dem Jahr 2008 stammende Erhebung über die Strahlenbelastung der Schweizerischen Bevölkerung durch medizinische Strahlenexposition¹ zeigt, dass 42% aller durchgeführten Röntgenuntersuchungen in der Schweiz zahnärztliche bzw. dentomaxillofaziale Röntgenuntersuchungen sind, die aufgrund ihrer geringen effektiven Dosis jedoch nur 1% der kollektiven Dosis der Bevölkerung ausmachen. Seit dieser Erhebung hat sich in der dentomaxillofazialen Radiologie die digitale Volumetomographie (DVT), international als cone beam computed tomography (CBCT) bezeichnet, als neues bildgebendes Verfahren etabliert. Bei der DVT handelt es sich um ein der Computertomographie (CT) ähnliches digitales Röntgenverfahren, das an Stelle des in der CT gebräuchlichen, schmal eingblendeten Fächerstrahls (fan beam) einen Kegelstrahl (cone beam) verwendet. Letzterer erlaubt eine Volumenakquisition von ca. 4x4 cm bis ca. 23x26 cm. Entscheidender Vorteil der DVT gegenüber der CT ist die bessere Ortsauflösung und die somit exaktere dreidimensionale Knochendarstellung mit weniger Metallartefakten.

Das erste marktreife DVT-Gerät wurde 1998 vorgestellt³. Aus Sicht des Strahlenschutzes beobachtet man heute die folgenden Veränderungen: 2004 waren in der Schweiz drei Geräte installiert. Heute (Stand 02.10.2013) sind laut BAG 279 Betriebsbewilligungen für DVT Geräte in der Schweiz ausgestellt, was auf eine signifikante Zunahme der DVT-Aufnahmen schliessen lässt. Im Jahre 2004 wurden an

der Klinik für Oralchirurgie und Stomatologie der Universität Bern 350 DVT-Untersuchungen durchgeführt, im Jahr 2012 waren es mehr als 2500 Untersuchungen. In der Schweiz werden vermehrt Zahnimplantate eingesetzt, wofür vermehrt die DVT zur Operationsplanung zur Anwendung kommt. Eine weitere Zunahme der Zahnimplantate ist abzusehen, wodurch auch eine steigende Anzahl an DVT-Aufnahmen zu erwarten ist. In den letzten Jahren sind Indikationen für die DVT ausserhalb der Zahnmedizin hinzugekommen. So gibt es DVT-Geräte für die muskuloskelettale Bildgebung, v.a. in der Orthopädie zur Darstellung von Hand- und Fussgelenken⁴⁻⁵.

Die Dosisbelastung einer DVT-Untersuchung hängt von vielen verschiedenen apparatespezifischen und einsetzspezifischen Faktoren ab. Abgeschätzte Werte bewegen sich zwischen 0.02 mSv (kleines Volumen) und 1 mSv (groses Volumen, z.B. bei maxillofazialen Aufnahmen)⁶. Die Effektivdosis einer Standard CT-Untersuchung des Schädels liegt zwischen 0.3 mSv und 2 mSv⁶⁻⁸. Obwohl die effektive Dosis einer DVT-Untersuchung diejenige einer CT-Untersuchung erreichen kann, besteht für DVT-Anwender, insbesondere Zahnärzte und Kieferchirurgen, keinerlei Verpflichtung zur speziellen Ausbildung im Strahlenschutz.

Bilanz

Obwohl die erste Stellungnahme erst drei Jahre zurückliegt (2010), rechtfertigt nach Meinung der KSR die schnelle Entwicklung diesbezüglich eine ergänzende Stellungnahme. Und dies trifft umso mehr zu, da neben der CT auch die DVT in der Zahnmedizin und Orthopädie zu einem weiteren Anstieg der Kollektivdosis der Bevölkerung führt.

Empfehlungen

Die KSR appelliert nicht nur an die vorgesetzte Stelle und das BAG, sondern auch speziell an die zuständigen Landesorganisationen SSO und FMH und drängt, dass beide Stellungnahmen entsprechend publiziert werden und zu einem angemessenen Engagement führen.

Die KSR empfiehlt, dass bei der anstehenden Revision der Strahlenschutzverordnung weitsichtige Massnahmen ergriffen werden. Sie erachtet insbesondere die folgenden Vorkehrungen als unbedingt notwendig:

- Intensivierung der Ausbildung mit Betonung der Aspekte des Strahlenschutzes. Hier sollte für Zahnmediziner der Besuch des bis heute auf freiwilliger Basis stattfindenden Ausbildungskurses der Schweizerischen Gesellschaft für Dentomaxillofaziale Radiologie für Gerätebetreiber als obligatorisch erklärt und für Zuweiser dringend empfohlen werden.
- Es müssen publizierte Leitlinien zur Anwendung der DVT9,10 in der Schweiz verbreitet und von Zuweisern und Betreibern beachtet werden. Diese Leitlinien müssen ein zentraler Bestandteil der obligatorischen spezifischen Ausbildung sein.

Literatur:

1. Aroua A, Burnand B, Decka I, Vader JP, Valley JF. Nation-wide Survey on Radiation Doses in Diagnostic and Interventional Radiology in Switzerland in 1998. *Health Phys* 83: 46-55, 2002
2. Samara E, Aroua A, Bochud F, Ott B, Theiler T, Treier R, Trueb P, Vader J, Verdun F. Exposure of the Swiss population by medical x-rays: 2008 review. *Health Phys* 102: 263-70, 2012
3. Mozzo P, Procacci C, Tacconi A, Martini P T, Andreis I A. A new volumetric CT machine for dental imaging based on the cone-beam technique: preliminary results. *Eur Radiol* 8, 1558-1564, 1998.
4. Commean PK, Kennedy JA, Bahow KA, Hildebolt CF, Liu L, Smith KE, Hastings MK, Ju T, Prior FW, Sinacore DR. Volumetric quantitative computed tomography measurement precision for volumes and densities of tarsal and metatarsal bones. *J Clin Densitom*, 14: 313-320, 2011.
5. Smith KE, Whiting BR, Reiker GG, Commean PK, Sinacore DR, Prior FW. Assessment of technical and biological parameters of volumetric quantitative computed tomography of the foot: a phantom study. *Osteoporosis international* 23: 1977-85, 2012.
6. Harris D, Horner K, Grondahl K, Jacobs R, Helmrot E, Benic GI, Bornstein MM, Dawood A, Quirynen M. E.A.O. guidelines for the use of diagnostic imaging in implant dentistry 2011. A consensus workshop organized by the European Association for Osseointegration at the Medical University of Warsaw. *Clin Oral Implants Res* 23: 1243-1253, 2012.
7. Harris D, Buser D, Dula K, Grondahl K, Haris D, Jacobs R, Lekholm U, Nakielny R, van Steenberghe D, van der Stelt P: E.A.O. guidelines for the use of diagnostic imaging in implant dentistry. A consensus workshop organized by the European Association for Osseointegration in Trinity College Dublin. *Clin Oral Implants Res* 13: 566-570, 2002.
8. Mettler FA Jr, Huda W, Yoshizumi TT, Mahesh M. Effective doses in radiology and diagnostic nuclear medicine: a catalog. *Radiology* 2008;258:254-263
9. European Commission Radiation Protection N° 172. Evidence Based Guidelines on Cone Beam CT for Dental and Maxillofacial Radiology. Luxembourg: Office for Official Publications of the European Communities (2012). Available at: http://ec.europa.eu/energy/nuclear/radiation_protection/publications_en.htm [accessed on June 24, 2013]
10. Dula K, Bornstein M, Buser D, Dagassan-Berndt D, Ettlin D, Filippi A, Gabioud F, Katsaros C, Lambrecht JT, Lauber R, Lübbers HT, Pazera P, Türp J. SADMFR Guidelines for the Use of Cone Beam Computed Tomography / Digital Volume Tomography. A consensus workshop organized by the Swiss Association of Dentomaxillofacial Radiology (SADMFR). Part I: Maxillofacial surgery, oral surgery, temporomandibular joint dysfunction and diseases and orthodontics. Submitted for publication.

Programm Basiskurs zur Ausbildung in Digitaler Volumentomographie

I. Teil, Freitag 16. Oktober 2015, 8.00 - 17.30

- 08.00 Registrierung, Kursmappen mit Fällen zum Selbststudium
- 08.30 Begrüßung, Erklärung des Kurses und Zertifizierungsmodus *K.Dula*
- 09.00 Die digitale Volumentomographie:
Funktionsweise, Unterschiede und Parallelen zum CT *K. Dula*
- 09.45 Aktuelle Geräte zur digitalen Volumentomographie–Teil 1 *D. Dagassan-Berndt*
- 10.15 *Marktplatz der Herstellerfirmen. Informationsmöglichkeiten zu gerätespezifischen und softwarespezifischen Firmenprodukten***
- Kaffeepause***
- 10.45 Aktuelle Geräte zur digitalen Volumentomographie–Teil 2 *D. Dagassan Berndt*
- 11.15 Grundsätze der Schnittbilddiagnostik *Th. Lübbers*
- 11.45 Technisches Vorgehen bei der Befundung von 3D Datensätzen.
Inhalt und Abfassung des schriftlichen Befundberichtes. *A. Filippi*
- 12.05 Diskussion
- 12.15 *Mittagspause***
- 13.30 Datenmanagement, Datensicherung bei der DVT *K. Dula*
- 14.00 Konstanzprüfungen und Qualitätssicherung am DVT-Gerät *Th. Lübbers*
- 14.30 Strahlenbelastung, Möglichkeiten der Dosisreduktion *K. Dula*
- 15.15 *Marktplatz der Herstellerfirmen. Informationsmöglichkeiten zu gerätespezifischen und softwarespezifischen Firmenprodukten***
- Kaffeepause***
- 15.45 Regelrechte Anatomie im Schnittbild: Anatomie der zahntragenden
und angrenzenden Gebiete im Ober- und Unterkiefer *K. Dula*
- 16.30 Regelrechte Anatomie und Pathologie im Schnittbild:
Sinus maxillaris und Sinus frontalis *Th. Lambrecht*
- 17.15 Diskussion
- 17:30 Schluss des ersten Tages

Programm Basiskurs zur Ausbildung in Digitaler Volumentomographie

I. Teil, Samstag, 17. Oktober 2015, 8.30 - 17.30

- 08.30 Startup: Kaffee und Orangensaft
- 09.00 Regelrechte Anatomie im Schnittbild:
Rhinobasis, Fossa cranii anterior *B. Schuknecht*
- 09.30 Regelrechte Anatomie im Schnittbild:
Fossa cranii media, cranio-cervikaler Übergang *B. Schuknecht*
- 10.00 Regelrechte Anatomie im Schnittbild:
Latero-Basis und Fossa cranii posterior *B. Schuknecht*
- 10.30 Kaffeepause**
- 11.00 Regelrechte Anatomie, Klinik und Funktionsdiagnostik
im Schnittbild des Kiefergelenks *Th. Lübbers*
- 11.30 Rechtfertigende Indikation und Strahlenschutz
Die Schnittbilddiagnostik in der Parodontologie *C. Walter*
- 12.15 Mittagspause**
- 13.30 Rechtfertigende Indikation und Strahlenschutz:
Die Schnittbilddiagnostik in der Endodontologie *F. Kissling-Jeger*
- 14:30 Rechtfertigende Indikation und Strahlenschutz
Die Schnittbilddiagnostik in der Zahnärztlichen Chirurgie
Retinierte, impaktierte und verlagerte Zähne *Th. Lübbers*
- 15.00 Rechtfertigende Indikation und Strahlenschutz
Die Schnittbilddiagnostik in der Implantatplanung.
Grundsätze der DVT-gestützten Implantatplanung,
Kontrolle, Fehl- und Kontraindikation *M. Bornstein*
- 15.45 Kaffeepause**
- 16.15 Rechtfertigende Indikation und Strahlenschutz
Die Schnittbilddiagnostik in der Mund-, Kiefer- und
Gesichtschirurgie. Maxillofaziale Traumatologie
und Dysgnathien – DVT versus CT *Th. Lübbers*
- 16.45 Einführung in die On-Demand Viewer Software
Th. Lübbers *D. Dagassan-Berndt*

17.30 Schluss des 1. Teils



Programm Basiskurs zur Ausbildung in Digitaler Volumentomographie

II. Teil, Freitag, 4. Dezember 2015, 8.30 - 17.30

- 08.30 Startup: Kaffee und Orangenjus
- 09.00 Rechtfertigende Indikation und Strahlenschutz
Die Schnittbilddiagnostik in der Kieferorthopädie
Ankylosen, Keimverlagerungen, Kephalmetrie –
wie könnte die Zukunft aussehen? *R. Patcas*
- 09.45 Dentoalveoläres Trauma – DVT versus Zahnfilm *A. Filippi*
- 10.15 **Marktplatz der Herstellerfirmen. Informationsmöglichkeiten zu gerätespezifischen und softwarespezifischen Firmenprodukten - Getränke und Snacks**
- 10.45 Wesentliche pathologische Befunde im Kieferbereich -
intraossäre Entzündungen, interne und externe Wurzelresorptionen *A. Filippi*
- 11.30 Wesentliche pathologische Befunde im Kieferbereich -
Zysten und zystische Läsionen *M. Bornstein*
- 12.15 Mittagessen**
- 13.30 Probleme und Lösungsansätze: Spezielle Einstelltechniken,
Positionierungen, Bewegungsartefakte *D. Dagassan-Berndt*
- 14.00 Wesentliche pathologische Befunde im Kieferbereich -
Odontogene und andere benigne Tumoren *M. Bornstein*
- 14.30 Regelrechte Anatomie und ausgewählte Pathologie im Nasenneben-
höhlen und Orbitabereich *F. Gabioud*
- 15.30 **Marktplatz der Herstellerfirmen. Informationsmöglichkeiten zu gerätespezifischen und softwarespezifischen Firmenprodukten - Getränke und Snacks**
- 16.15 Differentialdiagnosen opaker Strukturen im Weichgewebsbereich *K. Dula*
- 17.00 Zahnmedizinische Untersuchungen vs. medizinische Untersuchungen
Tumordiagnostik mit DVT, CT und MRI *Th. Lübbers*
- 17.30 Ende des dritten Tages**

curaden
dentaldepot



sirona
The Dental Company

orangedental
premium innovations



KaVo. Dental Excellence.

KALADENT

PLANMECA

Programm Basiskurs zur Ausbildung in Digitaler Volumentomographie

II. Teil, Samstag, 5. Dezember 2015, 9.00 - 13.00

09.00 Beginn der Workshops

Arbeit in Gruppen an Laptops
Lernen der Besonderheiten der DVT-Systeme,
Arbeiten mit der Software, üben von Befundungen, reslicen, etc.
Prüfungsgespräche

*Dagassan-Berndt,
Bornstein, Dula, Lübbers*

10.30 Pause

11.00 Arbeit in Gruppen an Laptops
Lernen der Besonderheiten der DVT-Systeme,
Arbeiten mit der Software, üben von Befundungen, reslicen, etc.
Prüfungsgespräche

*Dagassan-Berndt,
Bornstein, Dula, Lübbers*

12.30 Abschlussbesprechung, Schlussdiskussion Aushändigung der Zertifikate

*Dula, Dagassan-Berndt,
Bornstein, Lübbers*

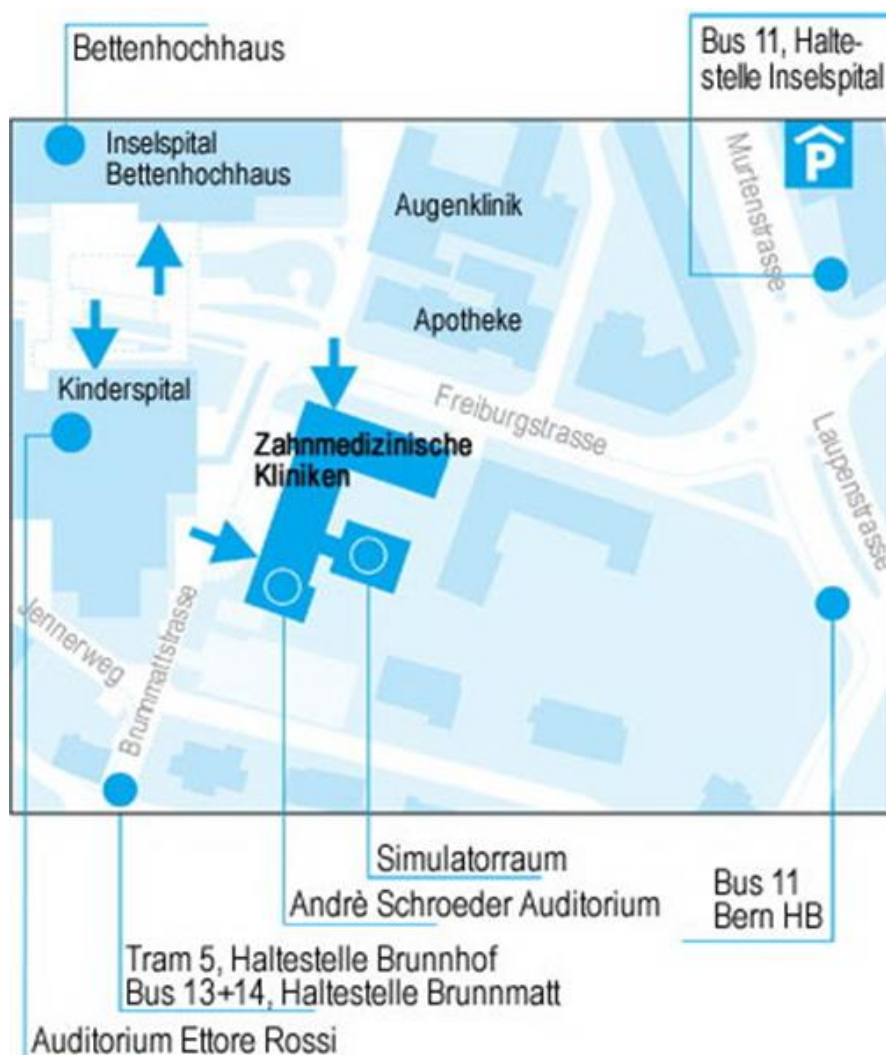
13.00 Ende des vierten Tages und Ende des Basiskurses



schweizerischer verband des dentalhandels
associations suisse du commerce dentaire



TI - DENTAL
SERVICE SA.



Ausbildner in Digitaler Volumentomographie

PD Dr. Michael Bornstein
Station für Zahnärztliche Radiologie
und Stomatologie
Zahnmedizinische Kliniken der Universität Bern
Bern
michael.bornstein@zmk.unibe.ch

Dr. Dorothea Dagassan-Berndt
Klinik für Zahnärztliche Chirurgie,
-Radiologie, Mund- und Kieferheilkunde
Universitätskliniken für Zahnmedizin
der Universität Basel
Basel
dorothea.dagassan@unibas.ch

PD Dr. Karl Dula
Station für Zahnärztliche Radiologie und
Stomatologie
Zahnmedizinische Kliniken der Universität Bern
Bern
karl.dula@zmk.unibe.ch

Prof. Dr. med. dent. Andreas Filippi
Klinik für Zahnärztliche Chirurgie,
-Radiologie, Mund- und Kieferheilkunde
Universitätskliniken für Zahnmedizin
der Universität Basel
Basel
andreas.filippi@unibas.ch

Dr. Dr. François Gabioud, MSc DMFR
Imagerie Dento-maxillaire
Centre de Diagnostic Radiologique de Carouge
Carouge
francois.gabioud@cdrc.ch

Dr. Franziska Kissling-Jeger
Klinik für Zahnerhaltung, Präventiv- und
Kinderzahnmedizin
Zahnmedizinische Kliniken der Universität Bern
Bern
franziska.kissling@zmk.unibe.ch

Prof. Dr. Dr. J. Thomas Lambrecht
Klinik für Zahnärztliche Chirurgie,
-Radiologie, Mund- und Kieferheilkunde
Universitätskliniken für Zahnmedizin
Universität Basel
Basel
J-Thomas.Lambrecht@unibas.ch

PD Dr. Dr. Heinz-Theo
Praxis für Mund-, Kiefer- und
Gesichtschirurgie
Winterthur
t.Lübbbers@googlemail.com

Dr. Raphael Patcas, PhD
Klinik für Kieferorthopädie und
Kinderzahnmedizin
Zentrum für Zahnmedizin der Universität Zürich
Zürich
raphael.patcas@zsm.uzh.ch

Prof. Dr. Bernhard Schuknecht
Diagnostic and Vascular Neuroradiology
Medizinisch Radiologisches Institut Zürich
Klinik Bethanien Zürich
Zürich
image-solution@ggaweb.ch

PD Dr. Clemens Walter
Klinik für Parodontologie, Endodontologie und
Kariologie
Universitätskliniken für Zahnmedizin
der Universität Basel
Basel
clemens.walter@unibas.ch

Anmeldung zur Basis Ausbildung in Digitaler Volumetomographie 2015

Bitte pro Teilnehmer eine Karte ausfüllen (weitere fotokopieren)

Online - Anmeldungen auf www.sgdmfr.ch

**16./17.10. und 4./5.12.2015 – Universität Bern
im André Schroeder Auditorium**

Kursgebühr - Mitglieder SGDMFR:	CHF 2'000.--
- Nichtmitglieder SGDMFR:	CHF 2'500.--

Die Kursgebühren beinhalten:

- Alle Vorträge
- Kaffeepausen
- Lunches
- **Teilnahmebestätigung für 25 ½ Stunden**

Den Einzahlungsschein erhalten Sie mit der Anmeldebestätigung

Annullationskosten Fr. 200.--

Name

Vorname

Praxisadresse

PLZ/Ort

Tel. Nr.

Fax Nr.

E-Mail:

Datum

Unterschrift

Bitte
frankieren

Praxisstempel

Kongressadministration L&H AG
Monika Lang/Hans-Caspar Hirzel
Schlossgutweg 30
CH-3073 Gümliigen